

審核者：簡茂盛	病理報告書	表單編號	SOP-1-3-4
制定者：廖俊旺		修訂版本	A
發行日期：102.9.2		頁碼	1

Pathology Report

RCAM No: 202095	ADDC No: 20-5756	Pathol. No.: CO20-11102	Date: 1091130
Species: Rat	Breed: SD	Sex: 1 F+1 M	Age: 2 Months
Counselor: 廖俊旺	Owner: 陳德勛	Pathologist: 莊正、戴延真	
Address: 40227 台中市南區興大路 145 號			
Specimen: Whole body	Died/Killed: D() K(2)	Fax/Tel No.: 04-22840526	

(一) 病歷：

本次為年度例行性健康監測，大鼠 (SD 品系)，雌雄鼠各 1 隻，於 5 週齡時購自樂斯科動物中心，飼養於中興大學動物醫學研究中心 SPF 鼠房 1 個月。

於試驗結束 (2020 年 11 月 30 日)，以 2% isoflurane 氣體麻醉後，大鼠自腹部大動脈放血犧牲。血清及糞便檢體送至國家實驗動物中心進行健康監測，臟器組織送至中興大學動物疾病診斷中心進行病理切片製作及病理學判讀。

表一、中興大學動物醫學研究中心送檢健康檢查之老鼠 (n=2) 相關資料。

檢體代碼	品種	品系	性別	健檢週齡	飼養期 ^a	飼養方式	飼養區	備註
101-M	大鼠	SD	雄	6 週	28 日	懸吊籠 (SPF)	R107	無
111-F	大鼠	SD	雌	6 週	28 日	懸吊籠 (SPF)	R107	無

^a 飼養期 (週)：指受檢老鼠進入動物醫學研究中心 SPF 鼠房開始飼養當日至犧牲健檢日的飼養總時間。

(二) 肉眼病理檢查：

1. 大鼠

1.1. 雌性 (檢體代碼 111-F) 之大腦、小腦、心臟 (圖 1)、肝臟 (圖 2)、脾臟、胸腺 (圖 3)、肺臟 (圖 4)、腎臟及腎上腺 (圖 5) 與卵巢 (圖 6) 等重要臟器均無明顯肉眼病變。

1.2. 雄性大鼠 (檢體代碼 101M) 之大腦、小腦、心臟 (圖 7)、肝臟 (圖 8)、脾臟、胸腺 (圖 9)、肺臟 (圖 10)、腎臟及腎上腺 (圖 11) 與睪丸 (圖 12) 等重要臟器均無明顯肉眼病變。

審核者：簡茂盛
制定者：廖俊旺
發行日期：102.9.2

病理報告書

表單編號	SOP-1-3-4
修訂版本	A
頁碼	2

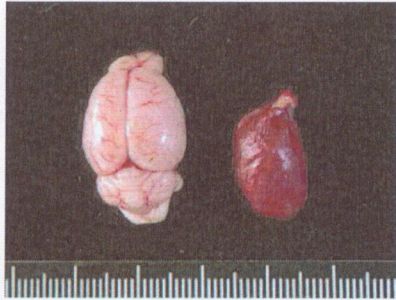

圖 1

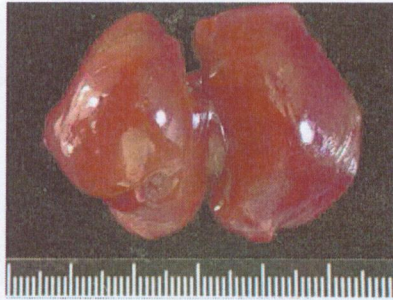

圖 2

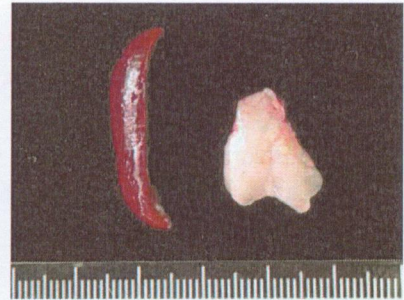

圖 3

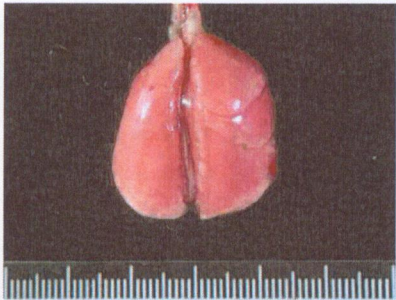


圖 4

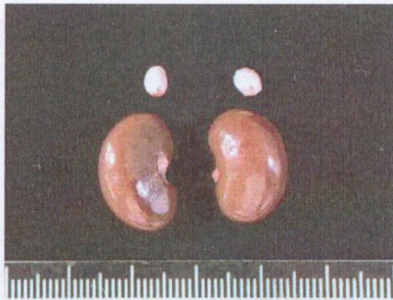

圖 5

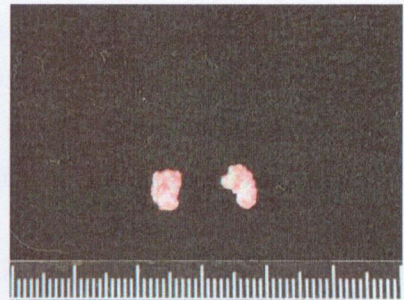


圖 6

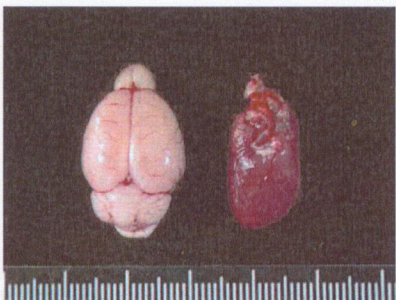


圖 7

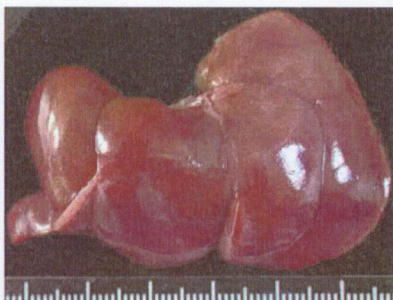

圖 8

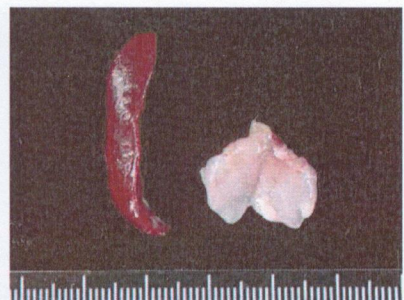

圖 9

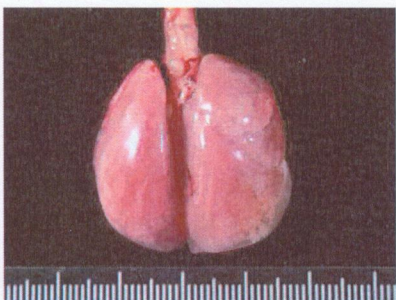


圖 10

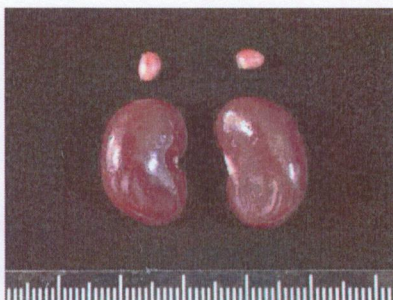


圖 11

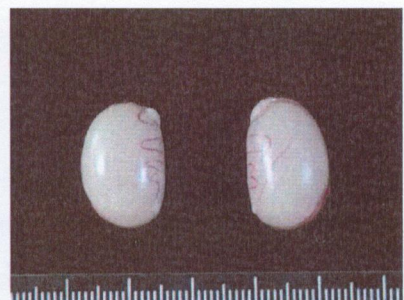


圖 12

審核者：簡茂盛	病理報告書	表單編號	SOP-1-3-4
制定者：廖俊旺		修訂版本	A
發行日期：102.9.2		頁碼	3

(三) 組織病理檢查：

1. 大鼠

1.1 雌性 (檢體代碼 111F)：腎上腺 (圖 13)、主動脈 (圖 14)、大腦 (圖 15)、小腦 (圖 16)、股骨 (圖 17)、胸骨 (圖 18)、骨髓 (圖 19)、食道 (圖 20)、眼睛 (圖 21)、哈氏腺 (圖 22)、心臟 (圖 23)、小腸 (圖 24)、大腸 (圖 25)、腎臟 (圖 26)、肝臟 (圖 27)、肺臟 (圖 28)、淋巴結 (圖 29)、乳腺 (圖 29)、視神經 (圖 31)、胰臟 (321)、腦下垂體 (圖 33)、唾液腺 (圖 34)、淋巴結 (圖 35)、坐骨神經 (圖 36)、骨骼肌 (圖 37)、皮膚 (圖 38)、脊髓 (圖 39)、脾臟 (圖 40)、胃部 (圖 41)、胸腺 (圖 42)、舌頭 (圖 43)、氣管 (圖 44)、膀胱 (圖 45)、卵巢 (圖 46)、輸卵管 (圖 47)、子宮 (圖 48)、陰道 (圖 49) 等臟器均無明顯組織病變。

1.2 雄性 (檢體代碼 101-M)：腎上腺 (圖 50)、主動脈 (圖 51)、大腦 (圖 52)、小腦 (圖 53)、股骨 (圖 54)、胸骨 (圖 55)、骨髓 (圖 56)、食道 (圖 57)、眼睛 (圖 58)、哈氏腺 (圖 59)、心臟 (圖 60)、小腸 (圖 61)、大腸 (圖 62)、腎臟 (圖 63)、肝臟 (圖 64)、肺臟 (圖 65)、淋巴結 (圖 66)、乳腺 (圖 67)、視神經 (圖 68)、胰臟 (69)、甲狀腺及副甲狀腺 (圖 70)、腦下垂體 (圖 71)、唾液腺 (圖 72)、坐骨神經 (圖 73)、骨骼肌 (圖 74)、前列腺 (圖 75)、儲精囊 (圖 76)、皮膚 (圖 77)、脊髓 (圖 78)、脾臟 (圖 79)、胃部 (圖 80)、胸腺 (圖 81)、舌頭 (圖 82)、氣管 (圖 83)、膀胱 (圖 84) 等臟器均無明顯組織病變。

Rat, female

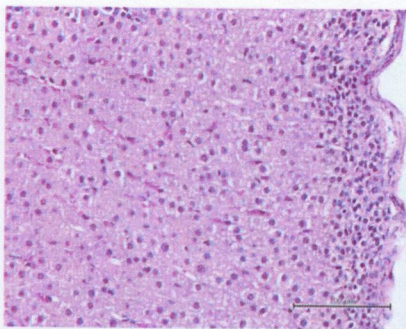


圖 13

400X

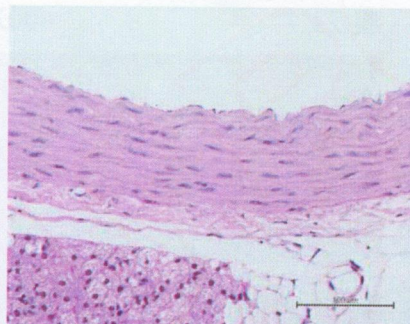


圖 14

400X

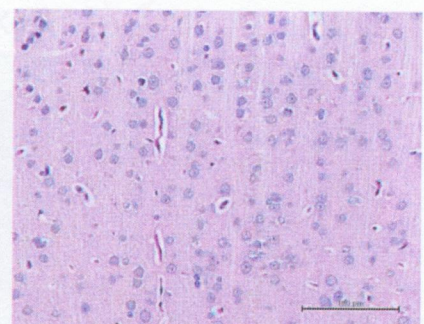


圖 15

400X

審核者：簡茂盛
制定者：廖俊旺
發行日期：102.9.2

病理報告書

表單編號	SOP-1-3-4
修訂版本	A
頁碼	4

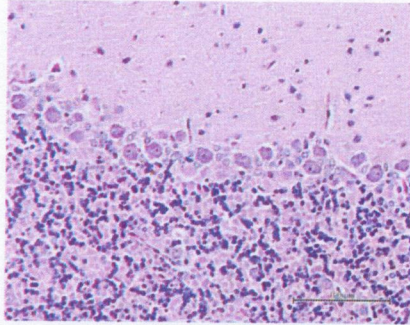


圖 16 400X

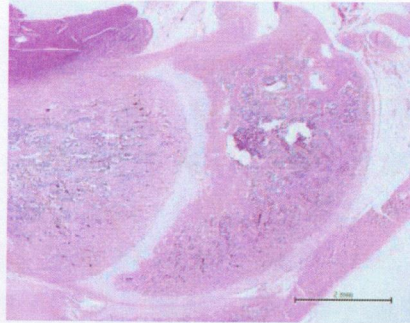


圖 17 20X

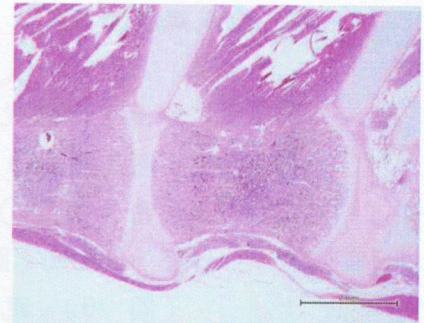


圖 18 20X

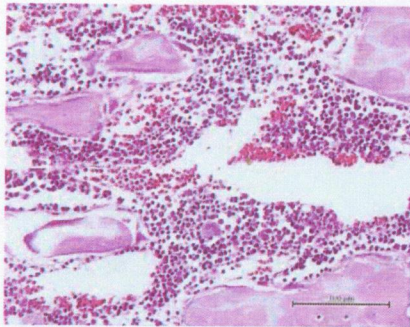


圖 19 400X

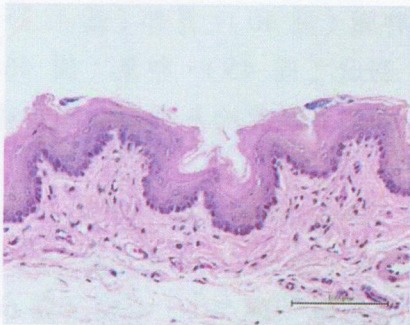


圖 20 400X

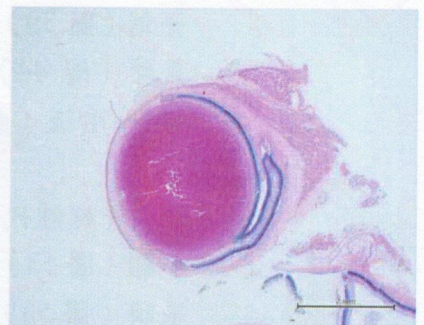

圖 21 20X

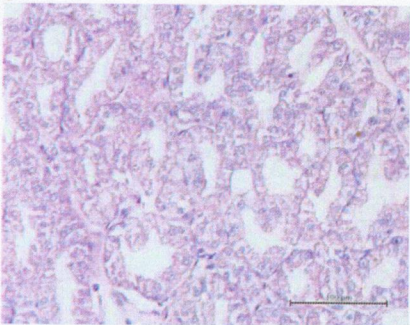


圖 22 400X

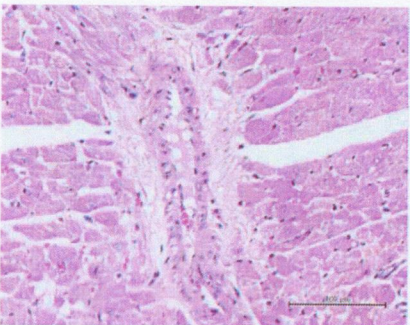


圖 23 400X

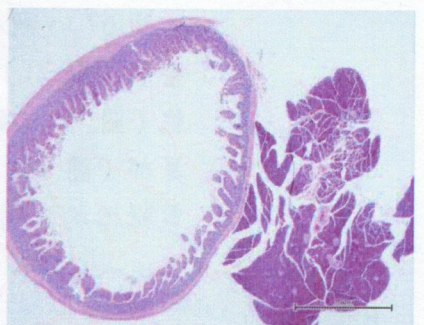


圖 24 20X

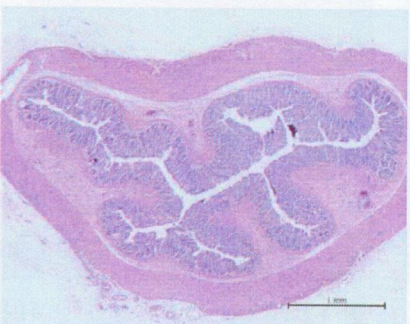


圖 25 20X

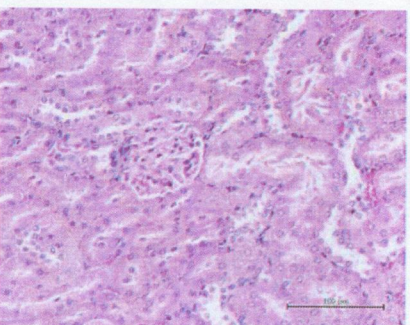


圖 26 400X

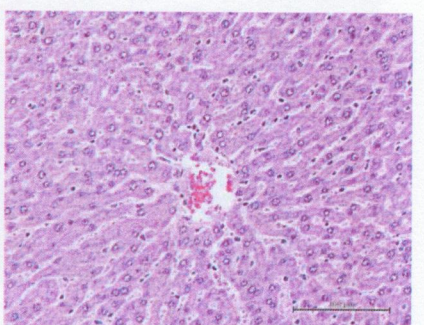


圖 27 400X

審核者：簡茂盛
制定者：廖俊旺
發行日期：102.9.2

病理報告書

表單編號	SOP-1-3-4
修訂版本	A
頁碼	5

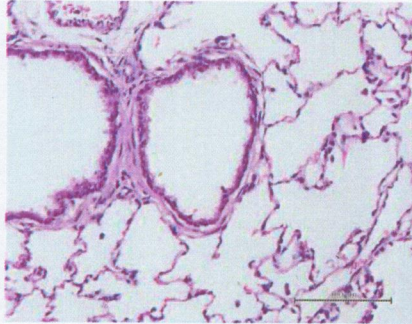


圖 28 400X

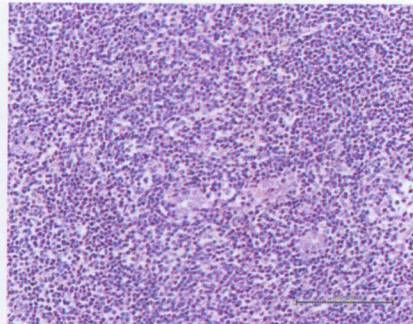


圖 29 400X

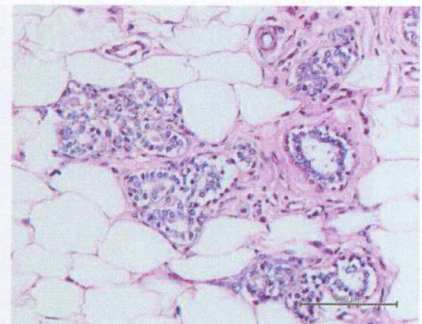


圖 30 400X

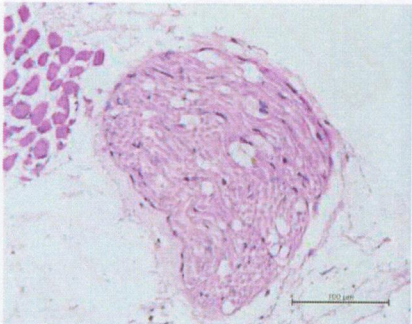


圖 31 400X

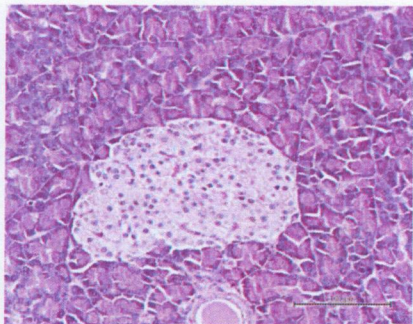


圖 32 400X

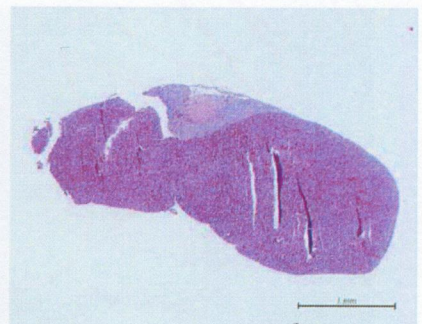


圖 33 20X

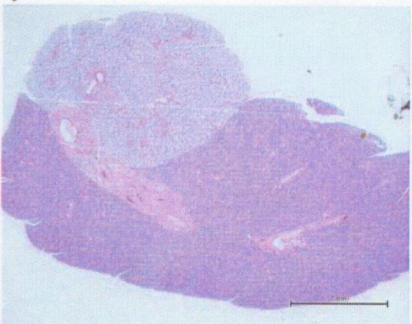


圖 34 20X

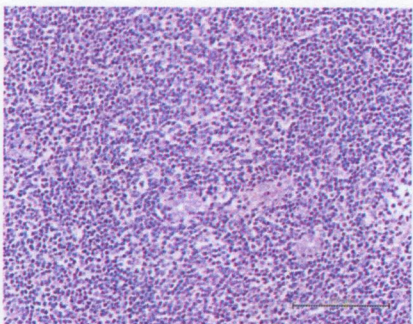


圖 35 400X

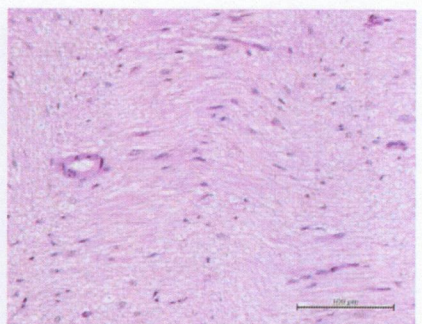


圖 36 400X

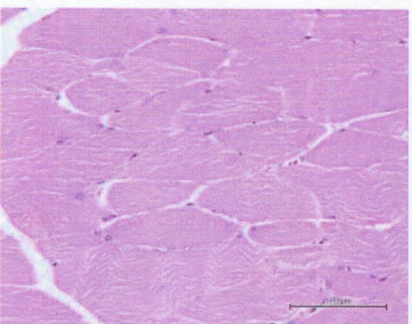


圖 37 400X

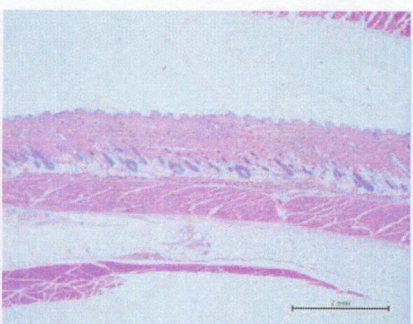


圖 38 20X

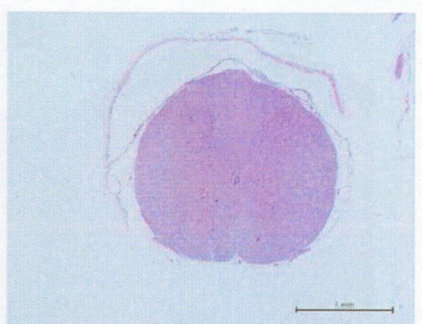


圖 39 20X

審核者：簡茂盛
制定者：廖俊旺
發行日期：102.9.2

病理報告書

表單編號	SOP-1-3-4
修訂版本	A
頁碼	6

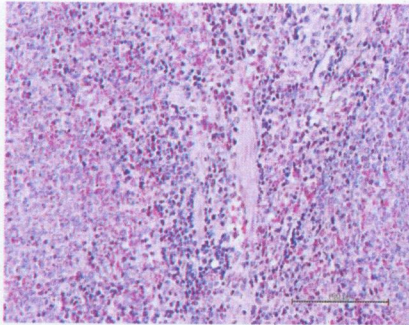


圖 40 400X

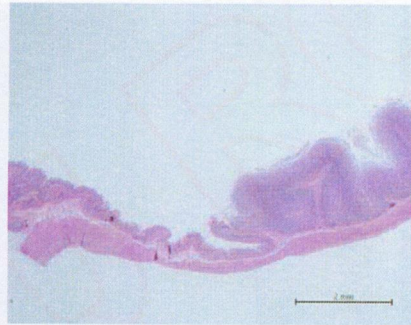


圖 41 20X

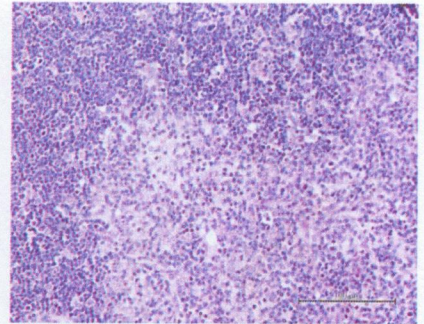


圖 42 400X

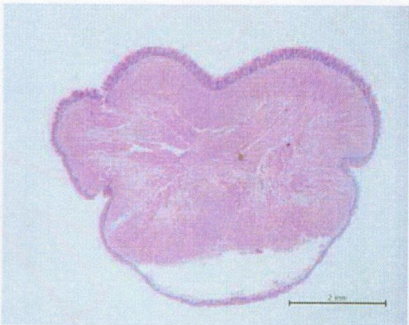


圖 43 20X

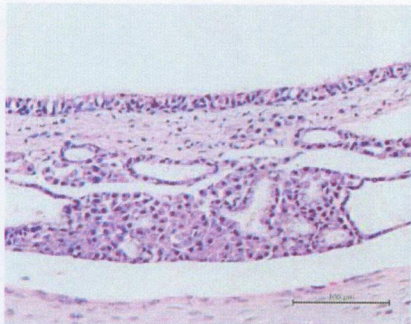


圖 44 400X

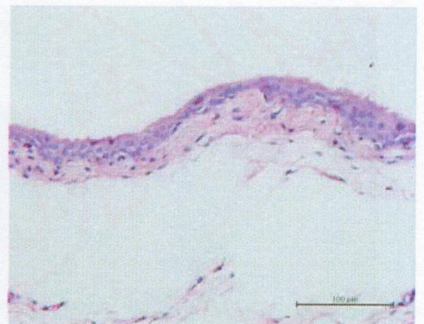


圖 45 20X

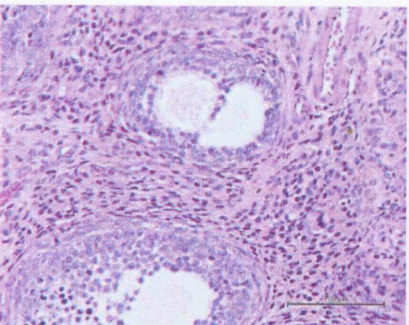


圖 46 400X

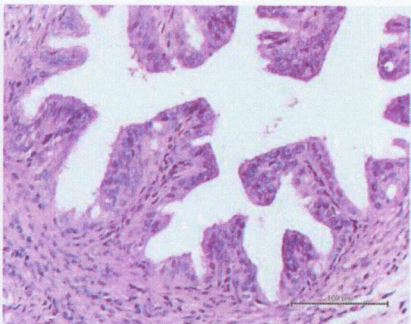


圖 47 400X

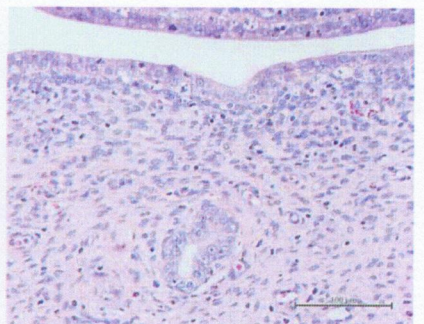


圖 48 400X

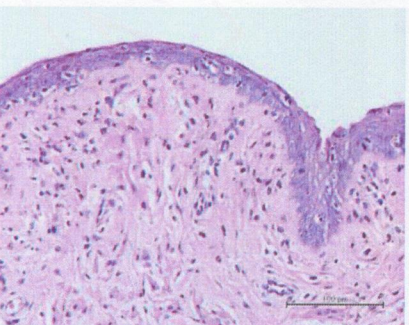


圖 49 400X

審核者：簡茂盛
制定者：廖俊旺
發行日期：102.9.2

病理報告書

表單編號	SOP-1-3-4
修訂版本	A
頁碼	7

Rat, male

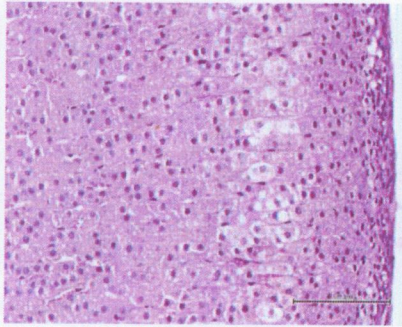


圖 50 400X

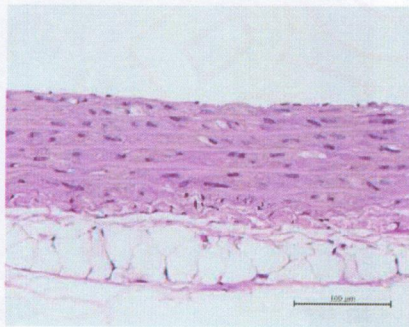


圖 51 400X

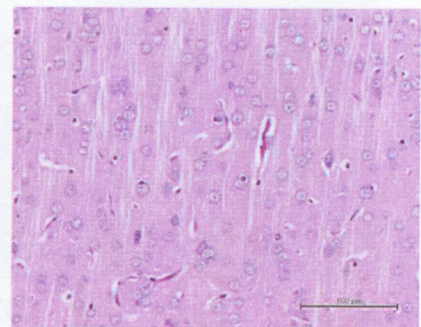


圖 52 400X

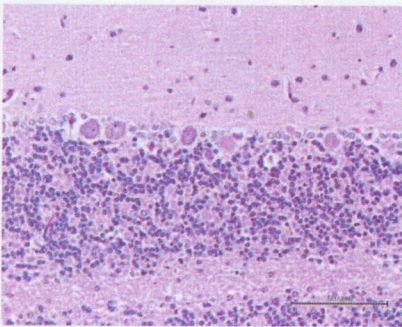


圖 31 400X

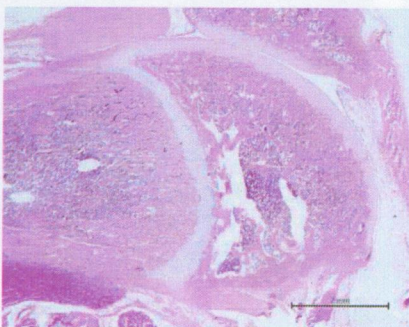


圖 54 20X

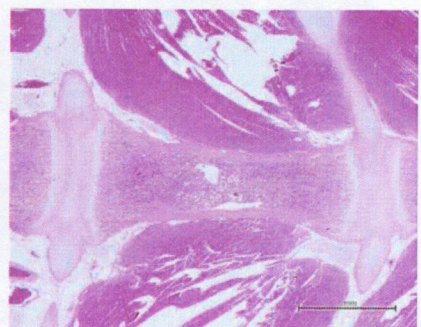


圖 55 20X

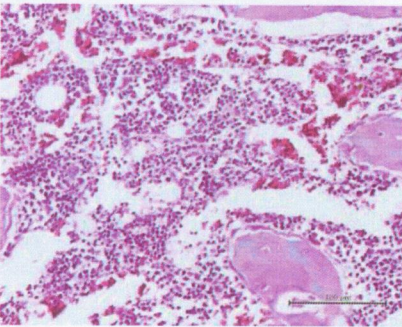


圖 56 400X

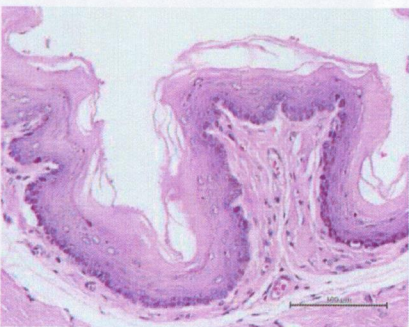


圖 57 400X

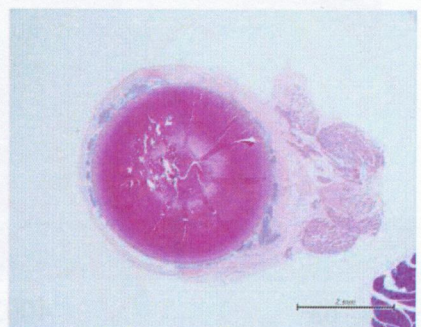


圖 58 20X

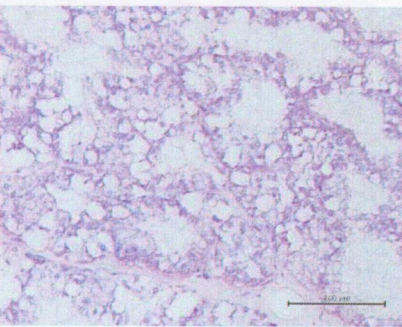


圖 59 400X

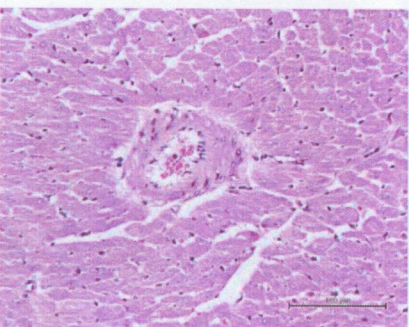


圖 60 400X

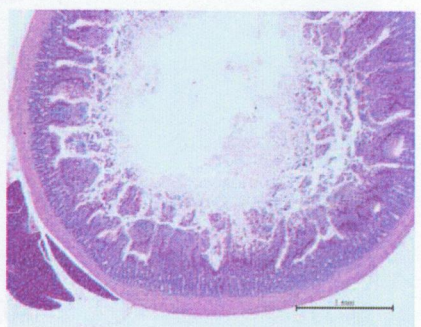


圖 61 20X

審核者：簡茂盛
制定者：廖俊旺
發行日期：102.9.2

病理報告書

表單編號	SOP-1-3-4
修訂版本	A
頁碼	8

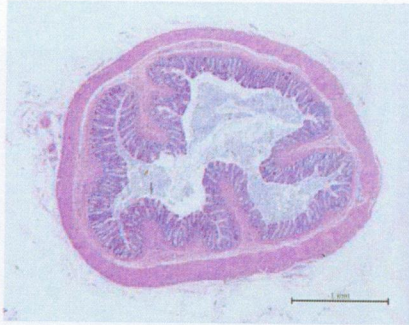


圖 62 20X

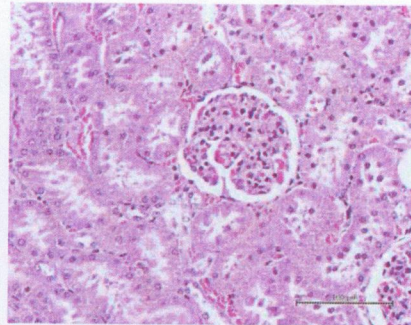


圖 63 400X

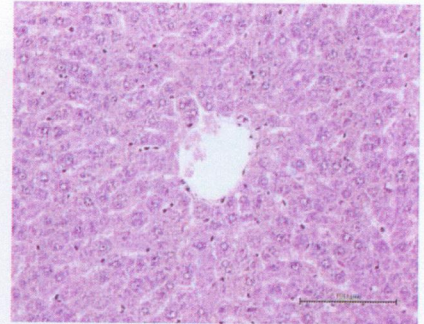


圖 64 400X

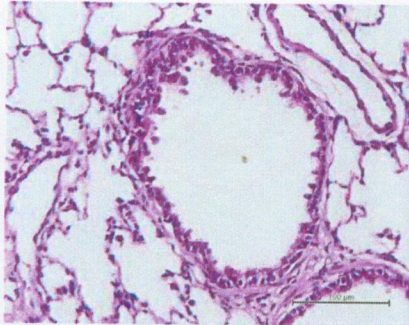

圖 65 400X

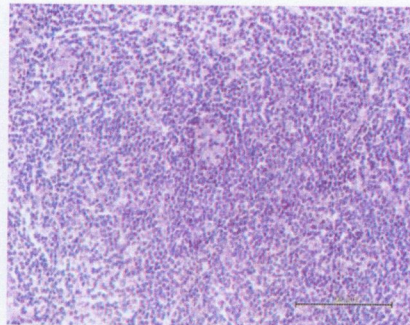


圖 66 400X

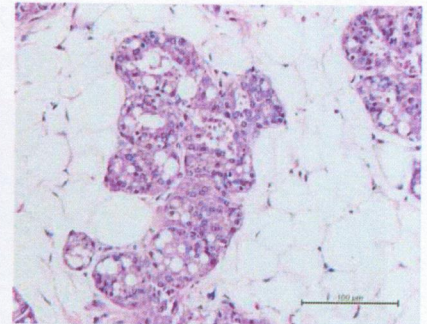


圖 67 400X

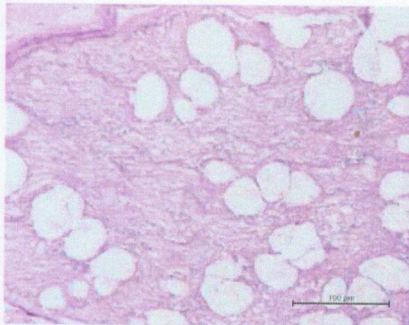


圖 68 400X

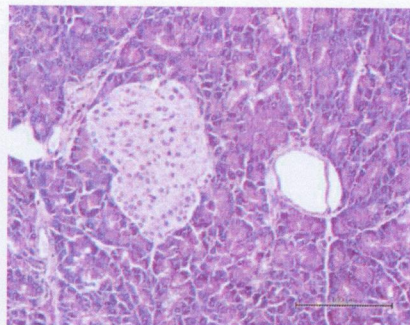


圖 69 400X

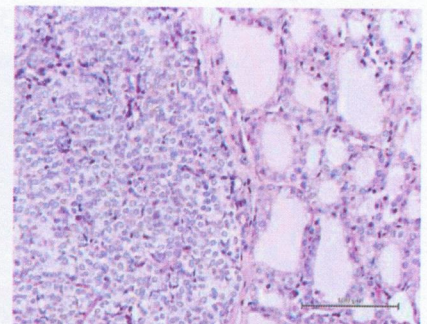


圖 70 20X

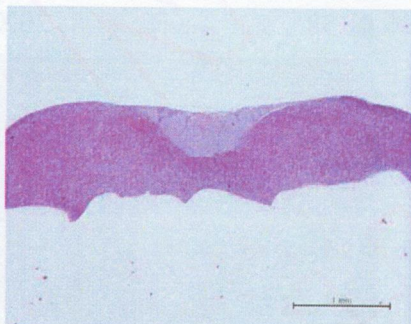


圖 71 20X

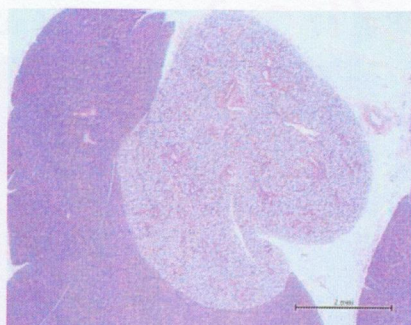


圖 72 400X

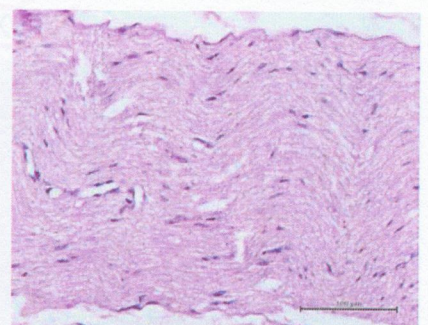


圖 73 400X

審核者：簡茂盛
制定者：廖俊旺
發行日期：102.9.2

病理報告書

表單編號	SOP-1-3-4
修訂版本	A
頁碼	9

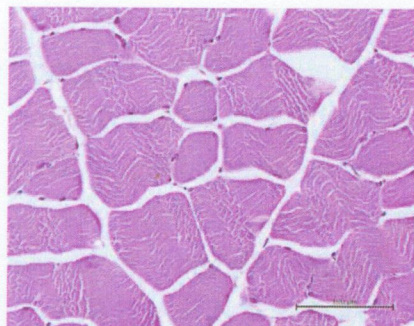


圖 74 400X

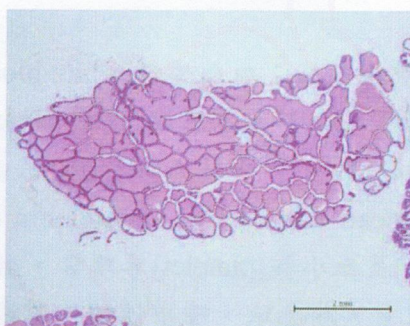


圖 75 20X

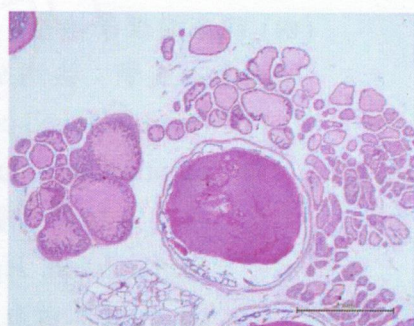

圖 76 20X

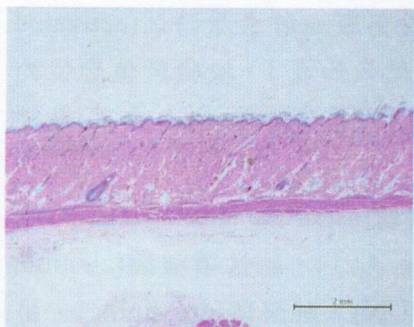

圖 77 20X

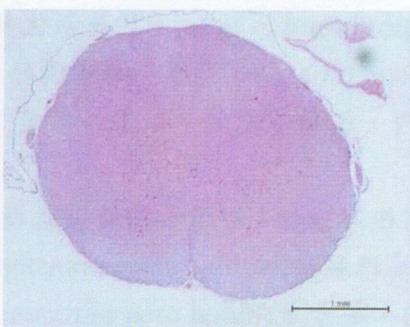


圖 78 20X

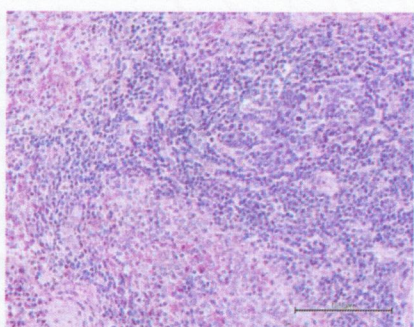


圖 79 400X

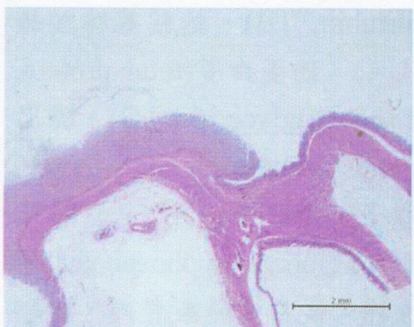


圖 80 20X

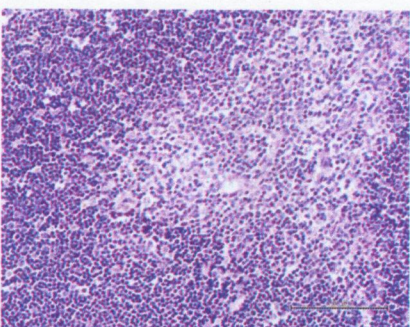


圖 81 400X

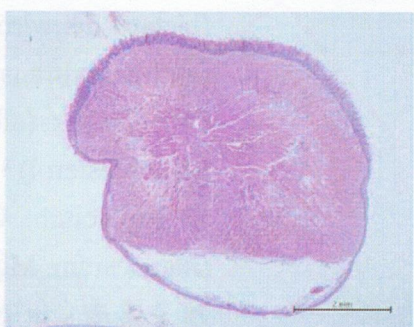


圖 82 20X

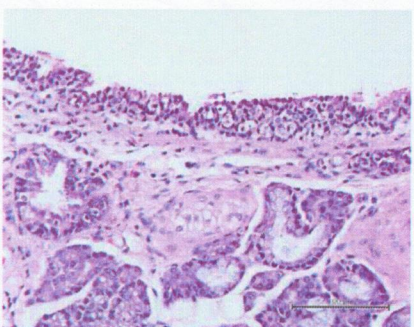


圖 83 400X

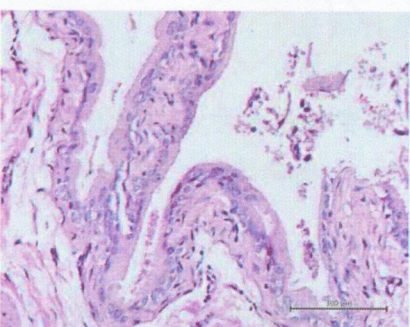


圖 84 400X

審核者：簡茂盛	病理報告書	表單編號	SOP-1-3-4
制定者：廖俊旺		修訂版本	A
發行日期：102.9.2		頁碼	10

(四) 臨床病理學檢查：

- 4.1. 血液學：檢測血液相包括：白血球數(white blood cell count, WBC)、紅血球數(red blood cell count, RBC)、血球容積比(hematocrit, Hct)、平均紅血球體積(mean corpuscular volume, MCV)、平均血紅素(mean corpuscular hemoglobin, MCH)、平均血紅素濃度(mean corpuscular hemoglobin concentration, MCHC)、血紅素(hemoglobin, Hgb)及血小板(platelet)等項目。白血球分類(differential leukocyte count)計算白血球中，淋巴球、嗜中性球、單核球、嗜酸性球及嗜鹼性球等百分率(%)。血液凝固方面包括纖維蛋白原(fibrinogen, Fbg)時間(s)及含量(mg/dL)、前凝血酵素時間(prothrombin time, PT)及活化部份前凝血酵素原時間(activated partial thromboplastin time, APTT)等。檢測項目及結果如表 1，檢驗數值皆位於大鼠正常範圍質內，無顯著異常。以上檢驗委託聯明醫事檢驗所(台中市)進行檢測。
- 4.2. 血清生化學：檢測相目包括：天門冬胺酸胺基轉胺酶(aspartate aminotransferase, AST)、丙胺酸胺基轉胺酶(alanine aminotransferase, ALT)、鹼性磷酸酶(alkaline phosphatase, ALP)、尿素氮(blood urea nitrogen, BUN)、肌酐酸(creatinine)、葡萄糖(glucose)、澱粉酶(amylase)、肌酸激酶(creatine kinase, CK)、乳酸脫氫酶(lactate dehydrogenase, LDH)、總膽紅素(total bilirubin, TB)、麩胺基轉胺酶(γ -glutamyltranspeptidase, GGT)、尿酸(uric acid, UA)、總蛋白質(total protein, TP)、白蛋白(albumin)、球蛋白(globulin)、三酸甘油脂(triglyceride, TG)、膽固醇(cholesterol)、高密度膽固醇(high-density lipoprotein- cholesterol, HDL-C)、鈣離子(calcium, Ca^{2+})、氯離子(chloride, Cl^{-})、鉀離子(potassium, K^{+})、鎂離子(magnesium, Mg^{2+})、鈉離子(sodium, Na^{+})及磷酸根離子(inorganic phosphates)等離子濃度。檢測項目及結果如表 2，檢驗數值皆位於大鼠正常範圍質內，無顯著異常。以上檢驗委託聯明醫事檢驗所(台中市)進行檢測。
- 4.3. 腸內寄生蟲：未進行檢查。
- 4.4. 體表寄生蟲：未進行檢查。
- 4.5. 病原監測：委託國家實驗動物中心以糞便進行 PCR 檢測及血清進行 ELISA 檢測 (編號 109-10695)，均為陰性，檢測項目及結果如附件 1-3。

(五) 討論：

本次共檢驗 2 隻大鼠 (SD 品系)，雌雄鼠各 1 隻，6 週齡，非特異性病變於雌性及雄性大鼠哈氏腺出現死後變化，可能與檢體採樣未即時放入福馬林液固定有關。雌性大鼠未切到甲狀腺&副甲狀腺組織，雄性大鼠未切到睪丸&副睪組織，均為人為操作不當所引起 (Rolls et al., 2008)。



審核者：簡茂盛	病理報告書	表單編號	SOP-1-3-4
制定者：廖俊旺		修訂版本	A
發行日期：102.9.2		頁碼	11

綜合以上檢查結果，2 隻受檢大鼠均未發現與傳染性病原感染有關之病理變化。

參考文獻：



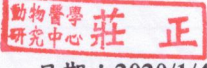
RITA and NACAD. 2003. Revised guides for organ sampling and trimming in rats and mice – Part 1. *Exp Toxic Pathol.* 55: 91–106

RITA and NACAD. 2004. Revised guides for organ sampling and trimming in rats and mice – Part 2. *Exp Toxic Pathol.* 55: 413–431

RITA and NACAD. 2004. Revised guides for organ sampling and trimming in rats and mice – Part 3. *Exp Toxic Pathol.* 55: 433–449

Rolls GO, Farmer NJ, and Hall JB. 2008. Artifacts in histological and cytological preparations. Scientia Leica Microsystems' Education Series. pp. 112.

Shackelford C, Long G, Wolf J, Okerberg C, and Herbert, R. 2002. Qualitative and quantitative analysis of nonneoplastic lesions in toxicology studies. *Toxicol Pathol.* 30: 93-96.

動物醫學 研究中心	 國立中興大學 National Chung-Hsing University 動物醫學研究中心 Research Center for Animal Medicine	 動物醫學研究中心 廖俊旺 服務推廣組組長 日期：2020/1/4	獸醫師 簽章	 動物醫學研究中心 莊正 日期：2020/1/4
--------------	---	---	-----------	---

審核者：簡茂盛	病理報告書	表單編號	SOP-1-3-4
制定者：廖俊旺		修訂版本	A
發行日期：102.9.2		頁碼	12

表 1. 大鼠血液學及血液凝固變化

Table 1. Hematological parameter and blood coagulation parameter changes of rats

Sex/Group	RBC ¹ (10 ⁶ /μL)	HGB (g/dL)	HCT (%)	MCV (fL)	MCH (pg)	MCHC (g/dL)	Platelets (10 ³ /μL)
Male	8.12	16.0	50.4	62.1	19.7	31.7	915
Female	7.60	14.6	45.7	60.1	19.2	31.9	1210

Sex/Group	WBC (10 ³ /μL)	Differential leukocyte count(%)				
		Neutrophil	Lymphocyte	Monocyte	Eosinophil	Basophil
Male	1.3	36.5	56.3	4.0	2.4	0.8
Female	3.9	19.8	76.9	2.0	1.3	0.0

Sex/Group	PT (sec)	APTT (sec)	Fbg (mg/dL)
Male	11.2	24.1	111
Female	9.1	<15	173.6

¹RBC, red blood cell; HGB, hemoglobin; HCT, hematocrit; MCV, mean corpuscular volume; MCH, mean corpuscular hemoglobin; MCHC, mean corpuscular hemoglobin concentration; WBC: white blood cell; PT, prothrombin time; APTT, activated partial thromboplastin time; Fbg, fibrinogen.

審核者：簡茂盛	病理報告書	表單編號	SOP-1-3-4
制定者：廖俊旺		修訂版本	A
發行日期：102.9.2		頁碼	13

表 2. 大鼠血清功能指數變化

Table 2. Serum biochemistry changes of rats

Sex/Group	AST ¹ (U/L)	ALT (U/L)	ALP (U/L)	CK (U/L)	BUN (mg/dL)	Creatinine (mg/dL)
Male	62	47	171	191	21	0.4
Female	70	38	85	198	15	0.2

Sex/Group	Cholesterol (mg/dL)	Amylase (U/L)	Glucose (mg/dL)	GGT ¹ (U/L)	LDH (U/L)	TB (mg/dL)	UA (mg/dL)
Male	48	2108	408	4	171	<0.1	6.4
Female	73	1051	145	<1	239	<0.1	1.3

Sex/Group	Globulin (g/dL)	Albumin (g/dL)	A/G	HDL-C (mg/dL)	TP (g/dL)	TG (mg/dL)
Male	1.4	4.2	3.0	18	5.6	84
Female	1.2	4.0	3.3	21	5.2	28

Sex/Group	Ca ²⁺ (mg/dL)	Cl ⁻ (mEq/dL)	K ⁺ (mEq/dL)	Mg ²⁺ (mg/L)	Na ⁺ (mEq/dL)	Phosphates (mg/dL)
Male	11.8	98	5.9	4.2	143	8.9
Female	9.1	105	5.2	2.1	140	7.8

¹ AST: aspartate aminotransferase; ALT: alanine aminotransferase; ALP: alkaline phosphatase; BUN: blood urea nitrogen; CK: creatine kinase.

審核者：簡茂盛	病理報告書	表單編號	SOP-1-3-4
制定者：廖俊旺		修訂版本	A
發行日期：102.9.2		頁碼	14

表 3.組織病理送檢樣品及編號

Table 3. Organs of rats were submitted for histopathological examination

Group	Sample code		Submitted samples
	Male	Female	
SD rats	101	111	Adrenal gland, Aorta, Brain (Fore, Middle, Cerebellum), Bone (Femur and Stern), Bone marrow, Epididymis, Esophagus, Eyes, Harderian gland, Heart, Small intestine (Duodenum, Jejunum, Ileum), Large intestine (Caecum, Colon, Rectum), Kidney, Liver, Lung, Lymph node (Cervical, Mesenteric), Mammary gland, Optic nerve, Ovary, Oviduct, Pancreas, Pituitary, Parathyroid gland, Prostate gland, Salivary gland, Sciatic nerve, Seminal vesicle (Mandibular, Sublingual lobe), Skeletal muscle, Skin, Spinal cord (Cervical, Lumbar, Thoracic), Spleen, Stomach, Testes, Thymus, Thyroid gland, Tongue, Trachea, Urinary bladder, Uterus, Vagina

審核者：簡茂盛	病理報告書	表單編號	SOP-1-3-4
制定者：廖俊旺		修訂版本	A
發行日期：102.9.2		頁碼	15

表 4. 病理名詞及評估標準

Table 4. Pathological nomenclature and criteria

Observation fate:

Gross finding:

No abnormalities (NA)
 Left (L); Right (R)
 Bilateral (B)
 Slight, +
 Mild, ++
 Moderate, +++
 Severe, ++++

Histopathological nomenclatures:

No significant lesions (NSL)
 Modification: Degeneration, Necrosis, ...
 Distribution: Focal, Multifocal, Local Extensive and Diffuse
 Degree: Minimal, Slight, Moderate, Moderate/Severe and Severe/High
 Duration: Acute, Subchronic, and Chronic
 Exudate: Serous, Fibrinous, and Purulent

¹Severity of lesions was graded according to the methods described by Shackelford et al. (2002) (*Toxicologic Pathology* 30: 93-96, 2002). Degree of lesions was graded from one to five depending on severity: 1 = minimal (< 1%); 2 = slight (1-25%); 3 = moderate (26-50%); 4 = moderate/severe (51-75%); 5 = severe/high (76-100%).

審核者：簡茂盛	病理報告書	表單編號	SOP-1-3-4
制定者：廖俊旺		修訂版本	A
發行日期：102.9.2		頁碼	16

表 5. 大鼠組織病理綜合評估

Table 5. Summary of pathological incidence in rats

Organ	Histopathological finding	Group	
		Control	
		Male	Female
Adrenal gland		-	-
Aorta		-	-
Brain			
Fore		-	-
Middle		-	-
Cerebellum		-	-
Bone		-	-
Bone marrow		-	-
Epididymis		N	N
Esophagus		-	-
Eyes		-	-
Harderian gland			
Postmortem change		P	P
Heart		-	-
Intestine, small			
Duodenum		-	-
Jejunum		-	-
Ileum		-	-
Intestine, large			
Caecum		-	-
Colon		-	-
Rectum		-	-
Kidney			
Liver			
Lung		-	-
Lymph node			
Cervical		-	-
Mesenteric		-	-
Mammary gland		-	-
Optic nerve		-	-
Ovary		N	-
Oviduct		N	-
Pancreas		-	-
Pituitary		-	N
Parathyroid gland		-	N
Prostate gland		-	N
Salivary gland			
Mandibular lobe		-	-
Sublingual lobe		-	-



審核者：簡茂盛	病理報告書	表單編號	SOP-1-3-4
制定者：廖俊旺		修訂版本	A
發行日期：102.9.2		頁碼	17

Organ	Histopathological finding	Group	
		Control	
		Male	Female
Sciatic nerve		-	-
Seminal vesicle		-	N
Skeletal muscle		-	-
Skin		-	-
Spinal cord			
Cervical		-	-
Lumbar		-	-
Thoracic		-	-
Spleen		-	-
Stomach		-	-
Testes		N	N
Thymus		-	-
Thyroid gland		-	N
Tongue		-	-
Trachea		-	-
Urinary bladder		-	-
Uterus		N	-
Vagina		N	-

- No effect. N: no tissue available. P: Present.

! : Incidence: Affected rats/ Total examined rats (n=1)

審核者：簡茂盛	病理報告書	表單編號	SOP-1-3-4
制定者：廖俊旺		修訂版本	A
發行日期：102.9.2		頁碼	18

附錄 1. 對照組個別雌雄鼠之組織病理變化

Appendix 1. Pathology – individual micro findings of male and rats

Organ	Histopathological finding	Animal code							
		Male				Female			
		101				111			
Adrenal gland		-	/	/	/	-	/	/	/
Aorta		-	/	/	/	-	/	/	/
Brain			/	/	/		/	/	/
Fore		-	/	/	/	-	/	/	/
Middle		-	/	/	/	-	/	/	/
Cerebellum		-	/	/	/	-	/	/	/
Bone		-	/	/	/	-	/	/	/
Bone marrow		-	/	/	/	-	/	/	/
Epididymis		N	/	/	/	N	/	/	/
Esophagus		-	/	/	/	-	/	/	/
Eyes		-	/	/	/	-	/	/	/
Harderian gland			/	/	/		/	/	/
	Postmortem change	P	/	/	/	P	/	/	/
Heart		-	/	/	/	-	/	/	/
Intestine, small			/	/	/		/	/	/
Duodenum		-	/	/	/	-	/	/	/
Jejunum		-	/	/	/	-	/	/	/
Ileum		-	/	/	/	-	/	/	/
Intestine, large			/	/	/		/	/	/
Caecum		-	/	/	/	-	/	/	/
Colon		-	/	/	/	-	/	/	/
Rectum		-	/	/	/	-	/	/	/
Kidney		-	/	/	/	-	/	/	/
Liver		-	/	/	/	-	/	/	/
Lung		-	/	/	/	-	/	/	/
Lymph node			/	/	/		/	/	/
Cervical		-	/	/	/	-	/	/	/
Mesenteric		-	/	/	/	-	/	/	/
Mammary gland		-	/	/	/	-	/	/	/
Optic nerve		-	/	/	/	-	/	/	/
Ovary		N	/	/	/	-	/	/	/
Oviduct		N	/	/	/	-	/	/	/
Pancreas		-	/	/	/	-	/	/	/
Pituitary		-	/	/	/	-	/	/	/
Parathyroid gland		-	/	/	/	N	/	/	/
Prostate gland		-	/	/	/	-	/	/	/
Salivary gland			/	/	/		/	/	/

審核者：簡茂盛	病理報告書	表單編號	SOP-1-3-4
制定者：廖俊旺		修訂版本	A
發行日期：102.9.2		頁碼	19

Organ	Histopathological finding	Animal code							
		Male				Female			
		101				111			
Mandibular lobe		-	/	/	/	-	/	/	/
Parotid gland		-	/	/	/	-	/	/	/
Sublingual lobe		-	/	/	/	-	/	/	/
Sciatic nerve		-	/	/	/	-	/	/	/
Seminal vesicle		-	/	/	/	-	/	/	/
Skeletal muscle		-	/	/	/	-	/	/	/
Skin		-	/	/	/	-	/	/	/
Spinal cord			/	/	/		/	/	/
Cervical		-	/	/	/	-	/	/	/
Lumbar		-	/	/	/	-	/	/	/
Thoracic		-	/	/	/	-	/	/	/
Spleen		-	/	/	/	-	/	/	/
Stomach		-	/	/	/	-	/	/	/
Testes		N	/	/	/	N	/	/	/
Thymus		-	/	/	/	-	/	/	/
Thyroid gland		-	/	/	/	N	/	/	/
Tongue		-	/	/	/	-	/	/	/
Trachea		-	/	/	/	-	/	/	/
Urinary bladder		-	/	/	/	-	/	/	/
Uterus		N	/	/	/	-	/	/	/
Vagina		N	/	/	/	-	/	/	/
	Estrus cycle		/	/	/	D	/	/	/

-: No significant lesions. N: no tissue available.

¹: Degree of lesions was graded from one to five depending on severity: 1 = minimal (< 1%) ; 2 = slight (1-25%) ; 3 = moderate (26-50%) ; 4 = moderate/severe (51-75%) ; 5 = severe/high (76-100%) .

For estrus cycle of vagina:

Proestrus (P): Vaginal epithelium is thick (8-12 layers), cornified epithelium begins to develop, superficial layers show mucous change.


Estrus (E): The vaginal epithelium is formed by 6-10 layers, of which 3-5 superficial layers are cornified.

Metestrus (M): The cornified cell layers become detached and partly fill the vaginal lumen.

Diestrus (D): The epithelium is thin, but the number of cell layers increases again up to 10; there are numerous leukocytes.

審核者：簡茂盛	病理報告書	表單編號	SOP-1-3-4
制定者：廖俊旺		修訂版本	A
發行日期：102.9.2		頁碼	20

附件 1. 病原監測-PCR (報告編號 10910695)



國家實驗研究院
National Applied Research Laboratories
國家實驗動物中心

微生物檢測報告

報告編號 (Report number) : 109-10695

申請資料 (Applicants Information)

申請人 (Applicant) : 陳光瑜 先生/女士
 單位 (Organization) : 國立中興大學 動物醫學研究中心
 電話 (Phone) : (04) 22840526
 地址 (Address) : 台中市南區興大路 145 號 動物醫學研究中心

檢體資訊 (Specimen Information)

動物種類 (Species, strain)	Rat, SD
送檢樣品 (Specimen)	血清、糞便
檢體數量 (Quantity)	2
收檢日期 (Receiving Date)	2020/11/20
報告發行日期 (Report Issue Date)	2020/11/27

本報告含 ELISA 與 PCR 檢測結果。

- 本報告僅對檢送樣品有效且不作任何公證憑據。
This report is intended for the samples tested, but not for notarization.
- 報告需本實驗室人員簽名或蓋章始有效。
The report is not valid unless signed or stamped by qualified technicians at NLAC Diagnostic Laboratory of Laboratory Animals.
- 本報告不可摘錄，部分複製無效。
Reproduced report of analysis in partial is rendered invalid.
- 若報告呈現非預期結果，建議您採取任何措施前先致電洽詢：02-87537083，可經其他檢測方式以獲得更準確判斷。
If this report contains any unexpected results, please call 02-87537083 before taking any action. Additional or alternative testing may be essential to reaching an accurate diagnosis.
- 報告首頁出具TAF認證標誌時，*代表認證項目；無認證標誌時*則無涵義。
Asterisk*** is only applicable alone with TAF accreditation symbol on the front page to mark accreditation items. Otherwise it's not applicable.

實驗動物診斷實驗室地址：台北市南港區研究院路一段130巷99號G棟



審核者：簡茂盛	病理報告書	表單編號	SOP-1-3-4
制定者：廖俊旺		修訂版本	A
發行日期：102.9.2		頁碼	21

附件 2.病原監測-ELISA (報告編號 10910695)



國家實驗研究院
National Applied Research Laboratories
國家實驗動物中心

微生物檢測報告

ELISA*檢測結果

檢體編號	Female, Male		
檢測項目	結果 ²	備註 ³	
<i>Clostridium piliforme</i>	0/2		
Hantaan virus	0/2		
Kilham rat virus (KRV)	0/2		
<i>Mycoplasma pulmonis</i>	0/2		
Pneumonia virus of mice (PVM)	0/2		
Rat parvovirus (RPV)	0/2		
Rat Theilovirus (RTV)	0/2		
Reovirus 3 (Reo 3)	0/2		
Sendai virus	0/2		
Sialodacryoadenitis virus (SDAV)	0/2		
Toolan's H-1 virus (H-1)	0/2		

檢測人員： **顏竹君**

Nov. 27, 2020

報告簽署人： **李垂恬**

Nov. 27, 2020

檢測說明：

1. 檢測方法：ELISA-II，需進行複驗時使用ELISA-I，檢體皆為血清。
2. 結果：陽性檢體數/檢測檢體數。
3. (+)：陽性；(+/-)：結果介於陽性與陰性之臨界值；TC：結果呈非特異性反應，皆標記於備註欄。

審核者：簡茂盛	病理報告書	表單編號	SOP-1-3-4
制定者：廖俊旺		修訂版本	A
發行日期：102.9.2		頁碼	22

附件 3 病原監測-PCR (報告編號 10910695)

**NAR Labs** 國家實驗研究院
National Applied Research Laboratories
國家實驗動物中心

微生物檢測報告

PCR 檢測結果

檢體編號	Female, Male		
檢測項目	檢體	結果 ²	備註 ³
<i>Clostridium piliforme</i>	Feces	0/2	
<i>Entamoeba</i> spp.	Feces	0/2	
<i>Helicobacter</i> spp.	Feces	0/2	
Pinworm	Feces	0/2	

檢測人員： 報告簽署人：

Nov. 27, 2020 Nov. 27, 2020

檢測說明：

1. 檢測方法：PCR。
2. 結果：病原核酸陽性之檢體數/總檢體數。陰性結果表示未檢測出此病原之核酸物質。
3. 非陰性檢體編號標記於備註欄。